

میزان شاخص مقاومتی و ترسیم طیفی عروق در سونوگرافی داپلر رنگی واژینال حفره آندومتر در بیماران دچار سقط ناکامل و مقایسه آن با نتایج کورتاژ

راضیه مسعودی راد^{۱*}، فرناز فهیمی^۲، زهره سالاری^۳

تاریخ دریافت: ۹۵/۶/۱۵

تاریخ پذیرش: ۹۵/۸/۳

چکیده

مقدمه: اساس تشخیص جهت ارزیابی محصول حاملگی بر پایه یافته‌های سونوگرافیک، با نمای اکوژن داخل رحمی می‌باشد. اما تست تشخیص استاندارد و درمان اصلی آن، کورتاژ مکرر می‌باشد. این مطالعه با هدف تعیین میزان حساسیت، ویژگی و ارزش پیشگویی کننده مثبت و منفی سونوگرافی ترانس واژینال داپلر رنگی و نیز همچنین یافتن landmark های مناسب جهت تشخیص محصولات حاصل از حاملگی در بیماران با سقط‌های ناکامل سه ماه اول بارداری انجام گرفته است

شیوه مطالعه: در این مطالعه مقطعی، توصیفی-تحلیلی ۱۴۶ بیمار مراجعه کننده به درمانگاه و بخش زنان و زایمان بیمارستان افضلی پور کرمان، که طی دو هفته پس از سقط در سه ماهه اول و یا کورتاژ با خونریزی واژینال ادامه یابنده حداقل در حد خونریزی قاعدگی مراجعه کرده بودند به روش نمونه گیری در دسترس وارد مطالعه شدند. تمامی بیماران تحت سونوگرافی ترانس واژینال داپلر رنگی و عمل جراحی کورتاژ به‌عنوان درمان استاندارد قرار گرفتند. اطلاعات جمع‌آوری شده با استفاده از نرم افزار SPSS نسخه ۲۰ تجزیه و تحلیل شدند.

یافته‌ها: ۶۱/۰۶٪ موارد در سونوگرافی داپلر رنگی واسکولاریتی مشاهده شد. در این گروه موج وریدی دارای بیش‌ترین فراوانی بود (۵۴٪). میانگین RI موج شریانی در گروهی که شواهدی از بقایا داشتند، ۰/۳۶ و در گروه بدون بقایا ۰/۵ بود.

نتیجه‌گیری: نتایج نشان داد درصد زیادی از شواهد پاتولوژیک با نتایج سونوگرافی همخوانی دارند، به نحوی که توافق موارد پاتولوژی و سونوگرافی در مورد نتایج منفی بیش از ۷۰٪ و در مورد نتایج مثبت بیش از ۶۰٪ بود. همچنین سونوگرافی داپلر رنگی واژینال نیز در جهت تشخیص بقایا بارداری حاصل از سقط، دارای دقت بالا و ارزش تشخیصی مطلوبی می‌باشد.

کلمات کلیدی: سونوگرافی داپلر رنگی، سقط ناکامل، کورتاژ.

ارجاع: مسعودی راد رضیه، فهیمی فرناز، سالاری زهره. میزان شاخص مقاومتی و ترسیم طیفی عروق در سونوگرافی داپلر رنگی واژینال حفره آندومتر در بیماران دچار سقط ناکامل و مقایسه آن با نتایج کورتاژ. مجله مطالعات بالینی دانشکده پزشکی افضلی پور ۱۳۹۵؛ ۱(۱): ۳۴-۲۷.

۱. دستیار تخصصی رادیولوژی، دانشکده پزشکی افضلی پور، دانشگاه علوم پزشکی کرمان، کرمان، ایران

۲. استادیار، گروه رادیولوژی، دانشکده پزشکی افضلی پور، دانشگاه علوم پزشکی کرمان، کرمان، ایران

۳. دانشیار، گروه مامائی و بیماری‌های زنان، دانشکده پزشکی افضلی پور، دانشگاه علوم پزشکی کرمان، کرمان، ایران

نویسنده مسئول: راضیه مسعودی راد Email: sheikhpour1.its@gmail.com

آدرس: دانشگاه علوم پزشکی کرمان، دانشکده پزشکی افضلی پور، گروه رادیولوژی تلفن: ۰۳۴۳۱۳۲۸۴۵۳

مقدمه

واژینال را در تشخیص بقایای حاصل از حاملگی و حاملگی‌های نا به جا را افزایش دهد (۱۰، ۱۱). با توجه به عوارض کورتاژ، این مطالعه با هدف تعیین میزان شاخص مقاومتی و ترسیم طیفی عروق در سونوگرافی داپلر رنگی واژینال حفره آندومتر در بیماران دچار سقط ناکامل اجرا شد تا در صورت مشخص شدن ارزش این شاخص‌ها، بتوان از این روش در ارزیابی زنان با سقط‌های ناکامل استفاده نمود، چرا که در مقایسه با کورتاژ عوارض و هزینه کمتری دارد، بیمار تحت بیهوشی قرار نمی‌گیرد و زمان کمتری صرف تشخیص خواهد شد.

شیوه مطالعه

در این مطالعه مقطعی، توصیفی-تحلیلی از بهمن ۱۳۹۲ تا بهمن ۱۳۹۳ تعداد ۱۴۶ نفر از بیماران مراجعه کننده به درمانگاه و بخش زنان و زایمان بیمارستان افضل‌پور کرمان که سقط ناکامل داشته‌اند، به روش نمونه‌گیری در دسترس وارد مطالعه شدند. معیارهای ورود شامل بیماران با خونریزی واژینال با یا بدون درد پایین شکمی در طی دو هفته پس از سقط در سه ماهه اول و یا کورتاژ قبلی بود. همچنین معیارهای خروج شامل داشتن سابقه سرطان یا توده‌های رحمی و استفاده از IUD بود. از تمامی بیماران جهت شرکت در مطالعه رضایت گرفته شد.

ابزار گردآوری داده‌ها

چک لیست جمع‌آوری اطلاعات بیماران شامل اطلاعات دموگرافیک سن بیمار، گراوید، پاره، سن حاملگی، سابقه قبلی کورتاژ، تعداد روزهای گذشته از سقط، علت سقط، سطح β -hCG در هنگام سونوگرافی که توسط پژوهشگر تکمیل می‌شد.

به از دست دادن بارداری پیش از هفته بیستم حاملگی سقط اطلاق می‌شود که به انواع تهدید به سقط (Threatened Abortion)، سقط اجتناب ناپذیر یا سقط ناقص (Inevitable or Incomplete Abortion)، سقط کامل (Complete Abortion)، سقط فراموش شده (Missed Abortion) و سقط عفونی (Septic Abortion) تقسیم می‌شود (۱). هر حاملگی دارای نتیجه‌ای می‌باشد، در صورتی که محصول آن سقط باشد دارای عوارض عدیده‌ای برای بیمار می‌باشد. این بیماران معمولاً در شرح حال دارای درد شکم، خونریزی، تب و در معاینه ژنیکولوژی دارای دهانه رحمی خارجی باز می‌باشند (۲). اساس تشخیص و ارزیابی محصول حاملگی بر پایه یافته‌های سونوگرافیک، با نمای اکوژن داخل رحمی می‌باشد (۳)؛ اما تست تشخیص استاندارد و درمان اصلی آن، خالی کردن حفره رحم از محصولات حاصل از حاملگی به وسیله کورتاژ مکرر می‌باشد. استفاده از کورتاژ دارای عوارضی همچون خطر ترومای مکرر رحمی است که می‌تواند باعث عوارض زودرس مانند خونریزی، سوراخ شدن، عفونت و عوارض دیررس مانند چسبندگی داخل رحمی و ناباروری در بیماران شود (۴). بنابر این متخصصین زنان و زایمان و مراقبین سلامت بهداشت و باروری زنان، به دنبال استفاده از روش‌های کمتر تهاجمی و در دسترس تر نسبت به کورتاژ می‌باشند (۵، ۶). از این رو، امروزه به خوبی مشخص شده است که سونوگرافی واژینال، در جهت شناسایی محل ساک و تشخیص سریع‌تر قابلیت اعتماد بیش‌تری نسبت به سونوگرافی شکمی دارد (۷، ۸، ۱). از طرفی با ظهور امکانات جدید در سونوگرافی نظیر داپلر رنگی، مطالعاتی جهت بررسی ارزش تشخیصی آن در بقایای حاملگی و حاملگی‌های نا به جا صورت گرفته است (۹). همچنین اضافه شدن داپلر رنگی می‌تواند حساسیت و ویژگی سونوگرافی

تکنیک‌های تصویربرداری

تمامی بیماران تحت سونوگرافی ترانس واژینال داپلر رنگی با استفاده از فرکانس پروب بین ۵ تا ۷ MHz با دستگاه اولتراسوند مدیسون V10 ساخت کشور کره قرار گرفتند. یافته‌های سونوگرافی داپلر واژینال نیز شامل بررسی وجود یا عدم وجود عروق در حفره آندومتر، می‌باشد. همچنین یافته‌های ترسیم طیفی (Spectral tracings) میزان وسکولاریتی در آندومتر، شریان‌ها، وریدها و یا هر دو آن‌ها بررسی شد و بلندترین سرعت پیک سیستولیک (peak systolic velocities) برای شریان‌ها و waveforms وریدی نیز به صورت سانتی‌متر بر ثانیه ثبت گردید. همچنین با مشاهده موج‌های شریانی (waveforms Resistance Indices) RIS به صورت نسبت end-PSV (PSV-diastolic velocity) محاسبه گردید. علاوه بر این تمامی بیماران، مورد عمل جراحی کورتاژ که به عنوان درمان استاندارد بیماران می‌باشد قرار گرفتند، نتایج پاتولوژیک حاصل از نمونه‌های خارج شده از حفره رحمی نیز ثبت گردید و جهت بررسی مشابهت با تمامی یافته‌های سونوگرافیک بیماران مقایسه شدند. در ابتدا قبل از شروع مطالعه از تمامی بیماران رضایت آگاهانه گرفته شد. جهت توصیف نتایج از اماره‌های توصیفی میانگین، فراوانی و درصد فراوانی نسبی استفاده شد. همچنین جهت تحلیل نتایج از آزمون مربع کای و t مستقل استفاده شد. اطلاعات جمع‌آوری شده با استفاده از نرم‌افزار SPSS نسخه ۲۰ تجزیه و تحلیل شدند. این مطالعه با کد اخلاق K/92/637 به تصویب کمیته اخلاق دانشگاه علوم پزشکی کرمان رسیده است.

یافته‌ها

در گروهی که به لحاظ شواهد پاتولوژی دارای بقایای جنینی پس از سقط بودند و واسکولاریتی داشتند (۶۱٪)، در سونوگرافی داپلر رنگی، موج وریدی دارای

در این مطالعه تعداد ۱۴۶ نتیجه سونوگرافی در بیماران که سقط نا کامل داشتند مورد بررسی قرار گرفت. میانگین سنی شرکت کنندگان ۲۶ سال (۲۰-۳۷ سال) بود. میانگین سن سقط ۱۴ هفتگی بود. میانگین ضخامت آندومتر در بیماران ۱۸ میلی‌متر بود. نتایج حاصل از یافته‌های پاتولوژی ۱۴۶ بیمار تحت سونوگرافی نیز آن‌ها نیز مورد بررسی قرار گرفت. نتایج مطالعه ما نشان داد در ۶۱/۰۶ درصد موارد که در سونوگرافی داپلر رنگی واسکولاریتی مشاهده شد، پاتولوژی نیز مؤید وجود بقایا جنینی پس از سقط بود. همچنین در ۷۵/۷۶ موارد که در سونوگرافی داپلر رنگی هیچ گونه وسکولاریتی مشاهده نشد، نتایج حاصل از پاتولوژی نیز شواهدی را مبتنی بر وجود بقایا پس از سقط نشان ندادند. در واقع ۶۱/۰۶٪ از نتایج مثبت (دارای واسکولاریتی در سونوگرافی و وجود بقایا جنینی پس از سقط بر اساس پاتولوژی) بودند و ۷۵/۷۶٪ از نتایج منفی (عدم وجود واسکولاریتی در سونوگرافی و عدم وجود بقایا جنینی پس از سقط بر اساس نتایج پاتولوژی) بودند که البته به لحاظ آماری نیز معنی‌دار بود ($p < 0/001$) جدول ۱ ارتباط بین شواهد سونوگرافیک و نتایج حاصل از یافته‌های پاتولوژیک را نشان می‌دهد.

جدول ۱: ارتباط بین شواهد سونوگرافیک و نتایج حاصل از یافته‌های پاتولوژیک

		واسکولاریتی	
		ندارد	دارد
نتیجه پاتولوژی	منفی	۲۵ (۷۶/۷۵٪)	۴۴ (۹۴/۳۸٪)
	مثبت	۸ (۲۴/۲۴٪)	۶۹ (۶۰/۶۱٪)
P			<0/001

بیشترین فراوانی بود (۵۴٪) و بعد از آن موج شریانی- وریدی، شریانی با ۲۴٪، ۲۲٪ به ترتیب دارای بیشترین تا کمترین فراوانی بودند.

علاوه بر این در گروهی که به لحاظ شواهد پاتولوژی فاقد بقایای جنینی پس از سقط بودند، در گروهی که واسکولاریتی داشتند (۳۸٪)، در سونوگرافی داپلر رنگی، موج وریدی، شریانی و شریانی-وریدی با ۵۰٪، ۴۰٪ و ۱۰٪ به ترتیب دارای بیشترین تا کمترین فراوانی بودند (جدول ۲).

جدول ۲: فراوانی امواج داپلر رنگی

	Wave Form	فراوانی	درصد
Positive Retain pathologic	Arterial	۱۵	۲۲٪
	Vein	۳۷	۵۴٪
	Art-vein	۱۶	۲۴٪
Negaetive Retain pathologic	Arteria	۱۸	۴۰٪
	Vein	۲۲	۵۰٪
	Art-vein	۴	۱۰٪

که این نکته مؤید آن است که RI موج شریانی در گروهی که دارای بقایای جنینی هستند پایین تر از گروه بدون بقایا می باشد. این اختلاف به لحاظ آماری نیز معنادار بود ($p < 0.001$).

موج شریانی در دو گروه دارای بقایای جنینی مثبت و منفی پس از سقط بر اساس شواهد پاتولوژیک را نشان می دهد. بر اساس این جدول میانگین شاخص مقاومتی (RI) موج شریانی در گروهی که شواهدی از بقایا داشتند، ۰/۳۶ و در گروه بدون بقایا ۰/۵۰ بود

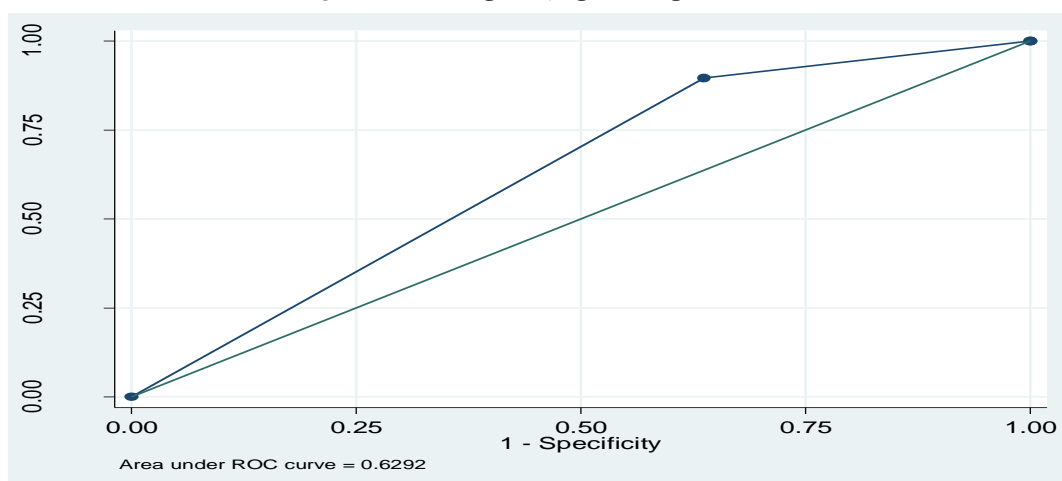
جدول ۳ مقایسه شاخص مقاومتی (RI)

نتایج پاتولوژی	تعداد	Mean±SD	P
مثبت	۳۱	۰/۰۳۶±۰/۰۳۶	<۰/۰۰۱
منفی	۲۲	۰/۰۳۸±۰/۰۵	<۰/۰۰۱

(حساسیت ۹۰٪) اما قدرت آن در تشخیص صحیح افرادی که دارای بقایا نیستند چندان بالا نمی باشد (ویژگی ۳۵٪) (شکل ۱).

پس از تعیین نقطه برش مشخص شد که در $RI=0.32$ بیشترین حساسیت و ویژگی وجود دارد. علاوه بر این تست سونوگرافی داپلر رنگی دارای قدرت بالا در تشخیص صحیح بقایای بارداری می باشد

شکل ۱: حساسیت و ویژگی سونوگرافی داپلر رنگی واژینال در تشخیص بقایای بارداری



بحث

مطالعه حاضر با هدف بررسی میزان شاخص مقاومتی (RI)، ترسیم طیفی عروق در سونوگرافی داپلر رنگی واژینال حفره آندومتر در بیماران دچار سقط ناکامل و مقایسه آن با نتایج کورتاژ انجام شد. در تمامی مطالعات انجام شده قبلی حجم نمونه بسیار پایین بود. نتایج مطالعه حاضر نشان داد درصد زیادی از شواهد پاتولوژیک با نتایج سونوگرافی همخوانی دارند. به نحوی که موارد پاتولوژی و سونوگرافی در مورد نتایج منفی بیش از ۷۰ درصد مشابهت و در مورد نتایج مثبت بیش از ۶۰ درصد مشابهت داشتند. این یافته در واقع مؤید این نکته می‌باشد که سونوگرافی داپلر رنگی واژینال نیز در جهت تشخیص بقایای بارداری حاصل از سقط دارای دقت بالا و ارزش تشخیصی مطلوبی می‌باشد. نتایج این مطالعه با مطالعه Kamaya همخوانی دارد. در آن مطالعه نیز همبستگی قابل ملاحظه‌ای بین واسکولاریتی بقایای بارداری و نتایج حاصل از پاتولوژی وجود داشت. بر اساس نتایج در گروهی که پس از سقط جنین بر اساس شواهد پاتولوژی دارای بقایای بارداری بودند، در گروه دارای واسکولاریتی، نتایج حاصل از سونوگرافی داپلر رنگی نشان داد که موج وریدی دارای بیشترین فراوانی بود و بعد از آن موج شریانی -

وریدی، شریانی به ترتیب دارای بیشترین تا کمترین فراوانی بودند. این یافته‌ها با مطالعه Wong، Kamaya همخوانی دارد (۱۲،۱۳). علاوه بر این گروهی که به لحاظ شواهد پاتولوژی فاقد بقایای جنینی پس از سقط بودند، در گروهی که واسکولاریتی داشتند، در سونوگرافی داپلر رنگی، موج وریدی-شریانی و شریانی-وریدی به ترتیب دارای بیشترین تا کمترین فراوانی بودند.

همچنین مقایسه شاخص مقاومتی (RI) موج شریانی، در دو گروه دارای بقایای جنینی مثبت و منفی پس از سقط بر اساس شواهد پاتولوژیک نشان داد که میانگین RI موج شریانی در گروهی که شواهدی از بقایا داشتند، پایین‌تر از گروه بدون بقایا بود. در این مطالعه مشخص گردید که حساسیت سونوگرافی داپلر رنگی، در تشخیص درست بقایای بارداری حدود ۹۰ درصد می‌باشد اما ویژگی آن پایین و حدود ۳۵ درصد می‌باشد. علاوه بر این بهترین نقطه برش RI جهت تشخیص صحیح بقایای بارداری ۰/۳۳ می‌باشد که این نتایج با مطالعات Kamaya، Wong و Atri همخوانی داشت (۱۲-۱۴). علاوه بر این در مطالعه‌ای که Wong و همکاران در سال ۲۰۰۲ جهت یافتن محصولات حاصل از حاملگی در بیماران

انجام دادند بیان نمودند که سونوگرافی ترانس واژینال در زنانی که در سه ماه اول بارداری دچار سقط می‌شوند می‌تواند روش تشخیصی مناسبی باشد اما بهتر است به دلیل مثبت کاذب بالا این تکنیک از روش کورتاژ به‌عنوان راه تشخیصی استاندارد همچنان استفاده شود (۱۲). با توجه به این که در مطالعه حاضر غالب موارد سقط در حدود سه ماهگی می‌باشند به نظر می‌رسد با نتایج مطالعه مذکور کاملاً همخوانی دارد. در مطالعه‌ای که Kamaya و همکاران در سال ۲۰۰۹ به بررسی قدرت تشخیص سونوگرافی داپلر رنگی در تشخیص محصولات حاصل از حاملگی در سقط‌های سه ماهه اول حاملگی انجام دادند مشخص شد که استفاده از سونوگرافی داپلر رنگی در تشخیص محصولات حاصل از حاملگی بسیار مفید است به طوری که میزان وسکولاریتی آندومتر با محصولات حاصل از حاملگی همبستگی زیادی دارد. همچنین در این بیماران شاخص‌های RI به طور معنی‌داری در مقایسه با بیماران با تشخیص نهایی محصولات باقی مانده حاصل از بارداری بیشتر می‌باشد (۱۳). این نتیجه با مطالعه حاضر همخوانی دارد و نشان از آن دارد که پایین بودن فاکتور RI یک متغیر پیشگویی کننده مناسب جهت تأیید وجود بقایا می‌باشد.

در مطالعه دیگری که Atri و همکاران در سال ۲۰۱۱ با هدف یافتن بهترین Landmark برای تشخیص محصولات حاصل از حاملگی با استفاده از دو تکنیک داپلر رنگی ترانس واژینال و سونوگرافی grayscale انجام دادند، گزارش کردند که در سونوگرافی داپلر رنگی وجود مناطق و یا نقاط دارای وسکولاریتی چه با مشاهده توده و چه بدون مشاهده توده در تشخیص محصولات حاصل از حاملگی مؤثر می‌باشد (۱۴). سقط‌های سه ماهه اول از شایع‌ترین شکایات مراجعین به درمانگاه‌های بیماری‌های زنان می‌باشند و بیماران دچار مشکلاتی نظیر باقی ماندن

محصولات حاملگی و خون ریزی واژینال می‌نماید. هر چند سونوگرافی ترانس واژینال در ارزیابی این بیماران بسیار مفید است ولی هنوز ارزیابی استاندارد در این موارد کورتاژ تخلیه‌ای رحم می‌باشد که روشی تهاجمی بوده، نیاز به افراد متبحر دارد. با توجه به نتایج به دست آمده در این بررسی، در مواردی که بعد از سقط‌های ناکامل احتمال وجود بقایای بارداری مطرح می‌شود، قبل از انجام اقدامات تهاجمی مثل کورتاژ استفاده از سونوگرافی داپلر رنگی واژینال می‌تواند به‌عنوان یک روش کارآمد مطرح شود. در مواردی که در سونوگرافی انجام شده شواهدی به نفع بقایا مشاهده شد، می‌توان از داپلر رنگی کمک گرفت که در صورت وجود وسکولاریتی، احتمال وجود بقایای بارداری بیش‌تر خواهد بود. از سوی دیگر طبق بازنگری منابع، اگرچه در مطالعات قبلی انجام شده در خصوص اهمیت سونوگرافی رنگی واژینال تأکید شده است اما هنوز در خصوص نحوه و جایگاه سونوگرافی رنگی واژینال در یافتن بقایا زایمانی در بین متخصصان اجماعی به وجود نیامده است.

نتیجه‌گیری

با توجه به همخوانی زیاد بین شواهد سونوگرافیک با نتایج پاتولوژیک در جهت تشخیص بقایا جنینی پس از سقط، همچنین با توجه به تهاجمی بودن روش کورتاژ تخلیه‌ای می‌توان از یافته‌های سونوگرافیک به‌عنوان یک روش استاندارد با ارزش تشخیصی بالا جهت ارزیابی محصولات زایمان استفاده کرد. از محدودیت‌های مطالعه حاضر می‌توان به این نکته اشاره کرد که به دلیل این که در مطالعه حاضر از سه نفر متخصص بیماری‌های زنان، آسیب شناسی بالینی و رادیولوژی استفاده شده است، امکان کنترل خطای تفاوت بین فردی به خوبی وجود نداشت.

Rererences

1. Regan L, Rai R. Epidemiology and the medical causes of miscarriage. *Baillieres Best Pract Res Clin Obstet Gynaecol* 2000; 14(5):839-54.
2. Sykes P. Complications of termination of pregnancy: a retrospective study of admission to Christchurch Women's Hospital 1989 and 1990. *NZ Med J* 1993;106(951):83-5.
3. Durfee SM, Frates MC, Luong A, Benson CB. The sonographic and color Doppler features of retained products of conception. *J Ultrasound Med* 2005;24(9):1181-6.
4. Stubblefield PG, Grimes DA. Septic abortion. *N Engl J Med* 1994;331(5):310-4.
5. Thorsen MK, Lawson TL, Aiman EJ, Miller DP, McAsey ME, Erickson SJ, et al. Diagnosis of ectopic pregnancy: endovaginal vs transabdominal sonography. *AJR Am J Roentgenol* 1990;155(2):307-10.
6. Barnhart K, Mennuti MT, Benjamin I, Jacobson S, Goodman D, Coutifaris C. Prompt Diagnosis of Ectopic Pregnancy in an Emergency Department Setting. *Obstetrics & Gynecology* 1994;84(6):1010-5.
7. Shalev E, Yarom I, Bustan M, Weiner E, Ben-Shlomo I. Transvaginal sonography as the ultimate diagnostic tool for the management of ectopic pregnancy: experience with 840 cases. *Fertil Steril* 1998;69(1):62-5.
8. Orden MR, Gudmundsson S, Helin HL, Kirkinen P. Intravascular contrast agent in the ultrasonography of ectopic pregnancy. *Ultrasound Obstet Gynecol* 1999;14(5):348-52.
9. Pellerito JS, Taylor KJ, Quedens Case C, Hammers LW, Scoutt LM, Ramos IM, et al. Ectopic pregnancy: evaluation with endovaginal color flow imaging. *Radiology* 1992;183(2):407-11.
10. Sellmyer MA, Desser TS, Maturen KE, Jeffrey RB jr, Kamaya A. Physiologic, Histologic, and Imaging Features of Retained Products of Conception. *Radiographics* 2013;33(3):781-96.
11. Kalantari M. Joulaee A. Correct Diagnosis of Breast Lesions by Trucut Needle Biopsy: A Key Point in Multidisciplinary Team Work Approach and Breast Cancer Patients' Bill of Right. *Iranian Journal of Surgery* 2010;18(2)39-49.[in persian].
12. Wong SF, Lam MH, Ho LC. Transvaginal sonography in the detection of retained products of conception after first-trimester spontaneous abortion. *J Clin Ultrasound* 2002; 30 (7): 428-32.
13. Kamaya A, Petrovitch I, Chen B, Frederick CE, Jeffrey RB. Retained Products of Conception Spectrum of Color Doppler Findings. *J Ultrasound Med* 2009;28(8):1031-41.
14. Atri M, Rao A, Boylan C, Rasty G, Gerber D. Best predictors of grayscale ultrasound combined with color Doppler in the diagnosis of retained products of conception. *J Clin Ultrasound* 2011;39(3):122-7.

Comparison of the Diagnostic Values of Color Doppler Sonography and Curettage in the Evaluation of Endometrial Cavity in Patients Experiencing an Incomplete Abortion

Razieh Masoody Rad^{1*}, Farnaz Fahimi², Zohreh Salari³

Received: 5 Sep. 2016

Accepted: 24 Oct. 2016

Abstract

Background: In evaluation of products of conception, diagnosis is based on intrauterine echogenic profile in sonography. But, the standard diagnostic test and main treatment is repeated curettage. The aim of this study was to determine the sensitivity, specificity and predictive value of color Doppler sonography in the evaluation of endometrial cavity and also to find appropriate landmarks for diagnosis of conception products in patients experiencing an incomplete abortion in the first trimester.

Methods: In this cross-sectional descriptive study, 146 women referred to the Gynecology clinic and Maternity ward of Afzalipour hospital, Kerman, Iran who had vaginal bleeding within two weeks after the abortion in the first trimester or had continuous bleeding after curettage in similar amounts to their menstrual bleeding were recruited via convenient sampling method. All women were evaluated by transvaginal color Doppler ultrasonography and underwent curettage as the standard treatment. Data were analyzed through SPSS20.

Results: In 61.06% of the cases, vascularity was present in color Doppler ultrasound and in this group, venous wave form had the highest frequency (54%). Mean RI of arterial wave was 0.36 in the women who had evidence of retained conception products and 0.5 in the women without that

Conclusion: Pathologic evidences had high consistency with sonography findings; this consistency was more than 70% in negative cases and more than 60% in positive cases. Color Doppler ultrasonography has high validity and diagnostic value in verifying the presence of retained products of gestation after miscarriages.

Keywords: Doppler Color Ultrasonography, Incomplete abortion, Curettage.

Citation: Masoody Rad R, Fahimi F, Salari Z. Comparison of the Diagnostic Values of Color Doppler Sonography and Curettage in the Evaluation of Endometrial Cavity in Patients Experiencing an Incomplete Abortion. Afzalipour Journal of Clinical Research 2016; 1(1):27-34.

1. Resident of radiology, Afzalipour School of Medicine, Kerman University of Medical Sciences, Kerman, Iran

2. Associate Professor, Department of Radiology, Afzalipour School of Medicine, Kerman University of Medical Sciences, Kerman, Iran

3. Associate Professor, Department of Obstetrics and Gynecology, Afzalipour School of Medicine, Kerman University of Medical Sciences, Kerman, Iran

Corresponding Author: Razieh Masoody Rad

Email: sheikhpour1.its@gmail.com

Address: Kerman University of Medical Sciences, Afzalipour School of Medicine, Department of Radiology

Tel: 03431328453