

مقایسه نتایج بینایی، عیوب انکساری و ابرومتري کارگذاری Intacs® با لنز Toric implantable collamer lens در بیماران مبتلا به قوز قرنیه با پیگیری چهار ساله

فریده درودگر^۱، مهرداد اسمعیلی^۲، شاهرخ رامین^۳، آزاد سنگین آبادی^{۴*}، فیض اله نیازی^۵، ثنا نیازی^۶، سیروس علی نیا^۷، یاسر گلستانی^۸

تاریخ چاپ: ۹۶/۷/۱۵

تاریخ پذیرش: ۹۶/۲/۱۱

تاریخ دریافت: ۹۵/۱۰/۲

مقاله پژوهشی

چکیده

مقدمه: هدف از انجام پژوهش حاضر، بررسی اثربخشی و مقایسه نتایج بینایی کارگذاری دو ایمپلنت Intacs® و Toric implantable collamer lens (TICL) در بیماران مبتلا به قوز قرنیه بود.

شیوه مطالعه: در این مطالعه گذشته‌نگر، پرونده ۳۰ چشم از ۳۰ بیمار مبتلا به قوز قرنیه با میانگین سنی ۲۵-۳۵ سال مورد بررسی قرار گرفت که به دو گروه شامل عمل کارگذاری TICL و Intacs® تقسیم‌بندی شدند. داده‌های مربوط به حدت بینایی، عیوب انکساری و مقادیر کراتومتري و ابرومتري قبل از عمل و در بازه‌های ۱، ۲، ۳ و ۴ سال بعد از عمل تجزیه و تحلیل گردید.

یافته‌ها: تفاوت معنی‌داری بین دید با اصلاح و بدون اصلاح در بیشتر بیماران دو گروه مشاهده شد ($P < 0/01$). ۸۵ درصد از بیماران در روش TICL و ۲۰ درصد در روش Intacs® دیدی معادل با ۲۰/۳۰ یا بهتر پیدا کردند. بعد از کارگذاری TICL و Intacs® نیز به ترتیب ۸۰ و ۱۵ درصد حدت بینایی ۲۰/۲۰ یا بهتر به دست آوردند. روش Intacs® به طور معنی‌داری خطاهای انکساری، معادل کروی و کوما را کاهش داد ($P < 0/01$).

نتیجه‌گیری: رینگ‌های داخل قرنیه‌ای Intacs® و لنز TICL هر دو مفید می‌باشد، اما به نظر می‌رسد لنز TICL دید بهتر و باثبات تر و نتایج بینایی قابل پیش‌بینی‌تری را در بیماران مبتلا به قوز قرنیه ارائه می‌دهد.

کلمات کلیدی: قوز قرنیه، کاشت لنز داخل چشمی، لنز تماسی قابل کاشت، ابرومتري

ارجاع: درودگر فریده، اسمعیلی مهرداد، رامین شاهرخ، سنگین‌آبادی آزاد، نیازی فیض‌اله، نیازی ثنا، علی‌نیا سیروس، گلستانی یاسر. مقایسه نتایج بینایی، عیوب انکساری و ابرومتري کارگذاری Intacs® با لنز Toric implantable collamer lens در بیماران مبتلا به قوز قرنیه با پیگیری چهار ساله. مجله مطالعات بالینی دانشکده پزشکی افضلی پور ۱۳۹۶؛ ۲(۴-۳): ۹۷-۸۹.

۱- چشم‌پزشک، بیمارستان فوق تخصصی چشم نگاه، تهران، ایران

۲- دانشجوی کارشناسی ارشد، گروه اپتومتري، دانشکده علوم توان‌بخشی، دانشگاه علوم پزشکی شهید بهشتی، تهران، ایران

۳- استادیار، گروه اپتومتري، دانشکده علوم توان‌بخشی، دانشگاه علوم پزشکی شهید بهشتی، تهران، ایران

۴- کارشناس اپتومتري، مرکز مطالعات کوهورت، دانشگاه علوم پزشکی تهران، تهران، ایران

۵- استادیار، گروه زیبایی، بیمارستان مدرس، دانشگاه علوم پزشکی شهید بهشتی، تهران، ایران

۶- دانشجوی پزشکی، بیمارستان مدرس، دانشگاه علوم پزشکی شهید بهشتی، تهران، ایران

۷- استادیار، گروه بهداشت، دانشکده بهداشت، دانشگاه علوم پزشکی ارومیه، ارومیه، ایران

۸- کارشناسی ارشد، گروه اپتومتري، دانشکده علوم توان‌بخشی، دانشگاه علوم پزشکی ایران، تهران، ایران

نویسنده مسؤول: آزاد سنگین‌آبادی

آدرس: تهران، دانشگاه علوم پزشکی تهران، مرکز مطالعات کوهورت تلفن: ۰۹۳۹۳۹۷۸۳۶۴

مقدمه

کراتوکونوس (Keratoconus) یا قوز قرنیه، نوعی اختلال اکتاتیک غیر التهابی محسوب می‌گردد که تا حدود زیادی دو طرفه و غیر قرینه می‌باشد. در این اختلال، قرنیه در اثر نازک شدن پیش‌رونده استروما، شکل مخروطی به خود می‌گیرد که باعث بیرون‌زدگی در قسمت نازک قرنیه می‌شود. میزان شیوع قوز قرنیه در برخی از مطالعات، ۱ در هر ۲۰۰۰ نفر (۱) و در برخی دیگر حدود ۵/۴ نفر در هر ۱۰۰۰۰ نفر در جمعیت عمومی گزارش شده است (۲، ۱). این اختلال در هر دو جنس مؤنث و مذکر مشاهده می‌گردد و همه نژادها را تحت تأثیر قرار می‌دهد (۲). علائم و نشانه‌های چشمی قوز قرنیه به طور قابل توجهی به شدت بیماری بستگی دارد. پیشرفت بیماری با از دست دادن قابل توجه حدت بینایی که با عینک طبی نیز قابل اصلاح نیست، آشکار می‌شود (۲، ۳). روش‌های درمانی قوز قرنیه موجود، به طور کلی به سه دسته «روش‌های مستحکم کردن قرنیه، روش‌های بهینه‌سازی اپتیکی (Optical optimization) و روش‌های ترکیبی» تقسیم می‌گردد (۴). درمان قوز قرنیه به شدت بیماری بستگی دارد. در شدت‌های پایین و متوسط، عینک (۱) و عدسی تماسی (۵) برای درمان مورد استفاده قرار می‌گیرد. معمول‌ترین گزینه درمانی در مراحل پیشرفته، پیوند قرنیه می‌باشد (۶) که جراح و بیمار به دلایل هزینه‌های جراحی، نیاز به پیگیری در تمام طول مدت زندگی، پس زدن پیوند، عفونت محل پیوند و مشکلات مربوط به بخیه، نسبت به انجام آن بی‌میل هستند (۷). به همین دلیل، گزینه‌های درمانی ایمن و مؤثر دیگری از جمله کارگذاری رینگ‌های داخل قرنیه‌ای Intacs® و لنزهای فیکیک Toric implantable collamer lens (TICL) ابداع شده‌اند. علاوه بر اصلاح کمی دید، توجه به کیفیت دید نیز حایز اهمیت است. آنالیز جبهه موج، روش

سودمندی جهت ارزیابی کیفیت اپتیکی چشم و آستیگماتیسم نامنظم با بررسی اعوجاج‌های رده بالا (High Order Aberration یا HOA) می‌باشد (۸). تحقیقات متعددی به بررسی خطاهای اپتیکی در مبتلایان به قوز قرنیه پرداختند و به این نتیجه رسیده‌اند که HOAها به ویژه خطای کوما و کرووی افزایش می‌یابد. در قوز قرنیه، HOA به طور قابل توجهی افزایش پیدا می‌کند و منجر به کاهش حدت بینایی می‌شود که با عینک و یا لنزهای تماسی مرسوم قابل اصلاح نمی‌باشد (۹-۱۱). از این‌رو، مطالعه حاضر نتایج بینایی و انکساری، مقادیر ابرومتري قرنیه‌ای، داخلی و کلی در زمان‌های قبل از عمل و ۱، ۲، ۳ و ۴ سال پس از آن را در لنز فیکیک TICL و کارگذاری رینگ داخل قرنیه‌ای Intacs® مورد بررسی قرار داد.

شیوه مطالعه

این پژوهش از نوع مشاهده‌ای و مقطعی - تحلیلی بود. جامعه مورد بررسی را گروه سنی ۲۵ تا ۳۵ سال مبتلا به درجات مختلفی از قوز قرنیه تشکیل داد. این بیماران که مبتلا به قوز قرنیه بدون پیشرفت بودند، توسط یک جراح تحت عمل جراحی کارگذاری رینگ Intacs® یا لنز TICL در بیمارستان چشم‌پزشکی نگاه قرار گرفتند و جهت بررسی پیگیری شدند. حدت بینایی بر اساس سیستم LogMAR، یافته‌های انکساری با دستگاه Topcon RM-800 (ژاپن) و یافته‌های ابرومتري با دستگاه iTrace تعیین گردید. معیارهای ورود بیماران به مطالعه شامل پرونده‌های تکمیل شده از نظر اطلاعات، عدم پیشرفت بیماری، عدم رضایت از دید با عینک، عدم تحمل در استفاده از لنزهای تماسی، سن بیشتر یا برابر با ۲۵ سال، حدت بینایی اصلاح شده $\text{LogMAR} = 0.4$ (معادل ۲۰/۴۰)، حداکثر میزان کراتومتري ۵۸ دیوپتر، فشار داخلی کمتر از ۲۰ میلی‌متر جیوه با عمق اتاق قدامی

آنان را مردان با میانگین سنی ۳۰/۱۱ سال و ۱۳ نفر زنان با میانگین سنی ۲۹/۲۵ سال تشکیل دادند. میانگین متغیرهای حدت بینایی دور اصلاح شده و حدت بینایی دور اصلاح نشده (بر اساس LogMAR با چارت اسنلن)، اکی‌والان اسفر و آستیگماتیسم در دو گروه Intacs® و TICL در زمان قبل از عمل و همچنین، ۶ ماه، ۱، ۲، ۳ و ۴ سال پس از عمل در جدول ۱ ارایه شده است.

جدول ۱: مقادیر انکساری و بینایی قبل و بعد از عمل در گروه‌های Intacs® و Toric implantable collamer lens (TICL)

متغیر	گروه Intacs®	گروه TICL	P
دید بدون اصلاح بر اساس LogMAR (میانگین ± انحراف معیار)			
قبل از عمل	۰/۶۵ ± ۰/۵۵	۰/۸۲ ± ۰/۳۰	۰/۰۹
۶ ماه بعد از عمل	۰/۳۹ ± ۰/۰۸	۰/۱۱ ± ۰/۰۸	< ۰/۰۱
۱ سال بعد از عمل	۰/۳۹ ± ۰/۰۹	۰/۱۳ ± ۰/۱۰	< ۰/۰۱
۲ سال بعد از عمل	۰/۴۰ ± ۰/۱۳	۰/۱۰ ± ۰/۱۰	< ۰/۰۱
۳ سال بعد از عمل	۰/۴۳ ± ۰/۱۲	۰/۰۹ ± ۰/۰۸	< ۰/۰۱
۴ سال بعد از عمل	۰/۴۱ ± ۰/۱۲	۰/۱۰ ± ۰/۰۷	< ۰/۰۱
دید با اصلاح بر اساس LogMAR (میانگین ± انحراف معیار)			
قبل از عمل	۰/۳۷ ± ۰/۱۱	۰/۱۵ ± ۰/۱۱	< ۰/۰۱
۶ ماه بعد از عمل	۰/۳۲ ± ۰/۰۸	۰/۰۹ ± ۰/۰۱	< ۰/۰۱
۱ سال بعد از عمل	۰/۳۵ ± ۰/۰۹	۰/۰۴ ± ۰/۰۲	< ۰/۰۱
۲ سال بعد از عمل	۰/۳۴ ± ۰/۰۹	۰/۰۷ ± ۰/۰۱	< ۰/۰۱
۳ سال بعد از عمل	۰/۳۴ ± ۰/۱۰	۰/۰۶ ± ۰/۰۱	< ۰/۰۱
۴ سال بعد از عمل	۰/۳۳ ± ۰/۰۹	۰/۰۹ ± ۰/۰۱	< ۰/۰۱
انکساری (دیوپتر) (میانگین ± انحراف معیار)			
قبل از عمل	-۵/۶۷ ± ۳/۱۴	-۸/۵۸ ± ۴/۸۶	۰/۰۶
۶ ماه بعد از عمل	-۳/۶۵ ± ۱/۳۹	۰/۸۵ ± ۰/۲۹	< ۰/۰۱
۱ سال بعد از عمل	-۳/۶۷ ± ۱/۳۲	۰/۹۷ ± ۰/۲۶	< ۰/۰۱
۲ سال بعد از عمل	-۳/۵۷ ± ۰/۴۲	۰/۷۰ ± ۰/۱۹	< ۰/۰۱
۳ سال بعد از عمل	-۳/۵۸ ± ۰/۲۸	۰/۷۵ ± ۰/۲۳	< ۰/۰۱
۴ سال بعد از عمل	-۳/۱۵ ± ۲/۱۹	۰/۷۳ ± ۰/۲۶	< ۰/۰۱
آستیگماتیسم (دیوپتر) (میانگین ± انحراف معیار)			
قبل از عمل	۰/۲۵ ± ۲/۹۳	-۴/۸۳ ± ۲/۰۶	۰/۱۴
۶ ماه بعد از عمل	۰/۶۷ ± ۱/۹۷	۰/۱۰۵ ± ۰/۷۴	< ۰/۰۱
۱ سال بعد از عمل	۰/۴۱ ± ۲/۸۱	۰/۹۷ ± ۰/۵۵	< ۰/۰۱
۲ سال بعد از عمل	۰/۴۰ ± ۲/۸۲	۰/۱۰۰ ± ۰/۵۸	< ۰/۰۱
۳ سال بعد از عمل	۰/۴۱ ± ۲/۸۱	۰/۱۰۲ ± ۰/۵۱	< ۰/۰۱
۴ سال بعد از عمل	۰/۴۹ ± ۱/۶۸	۰/۱۰۰ ± ۰/۵۳	< ۰/۰۱

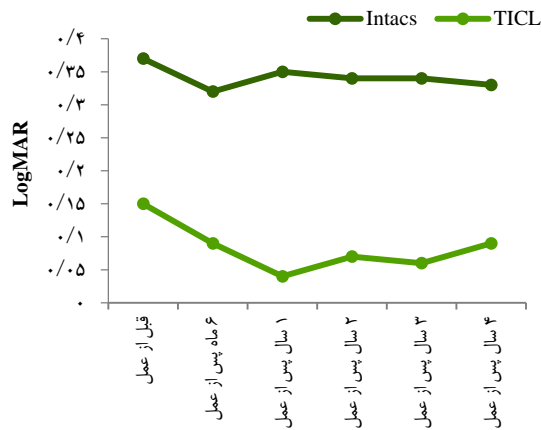
* معنی دار بودن تفاوت حدت بینایی بعد از کاشت ایمپلنت در مقایسه با قبل از کاشت TICL: Toric implantable collamer lens

حداقل ۳ میلی‌متر از سطح اندوتلیوم قرنیه، زاویه اتاق قدامی بیشتر از ۳۰ درجه و تعداد سلول‌های اندوتلیوم قرنیه متناسب با سن بیمار (حداقل ۲۰۰۰ میلی‌متر مربع) بود. نازک‌ترین ضخامت قرنیه بیشتر یا مساوی ۳۸۰ میکرون، سابقه هر نوع جراحی قبلی چشمی، سابقه عفونت‌های هرپسی قرنیه، عدم شفافیت مدیاهای چشم مانند وجود اسکار قرنیه یا آب مروارید، ابتلا به بیماری‌های چشمی همچون گلوکوم، کونژکتیویت بهاره فعال، التهابات داخل چشمی و بیماری‌های شبکیه‌ای به جزء قوز قرنیه، ابتلا به بیماری‌های سیستمیک مانند دیابت، بیماری‌های نقص سیستم ایمنی، بیماری‌های کلاژن واسکولار که ترمیم قرنیه را به تأخیر می‌اندازند، استفاده از داروهای خاص از قبیل سوماتریپتان، آمیودارون و ایزوترتینوئین، حاملگی، زایمان یا شیردهی در بیماران زن، نقص در پرونده بیمار، پرونده مربوط به جراح چشم مورد نظر نباشد، پرونده مربوط به بیمارستان چشم پزشکی نگاه نباشد، نیز به عنوان معیارهای خروج در نظر گرفته شد.

داده‌های قبل از عمل و ۶ ماه، ۱، ۲، ۳ و ۴ سال پس از عمل، پس از جمع‌آوری با استفاده از آمار توصیفی (رسم نمودارها، جداول و شاخص‌های آماری) و آزمون‌های Paired t و Independent t برای متغیرهایی که به صورت قبل و بعد به طور مجزا با هم مقایسه شدند و Repeated measures ANOVA و ANOVA یک‌طرفه برای مقایسه مقادیر قبل و بعد بیشتر از ۲ متغیر در نرم‌افزار SPSS نسخه ۲۳ (version 23, IBM Corporation, Armonk, NY) مورد تجزیه و تحلیل قرار گرفت.

یافته‌ها

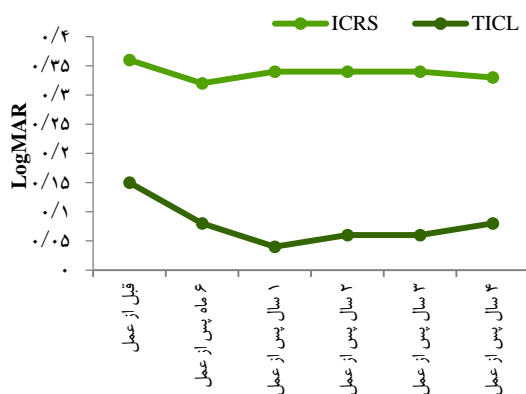
در مطالعه حاضر، ۳۰ چشم از ۳۰ بیمار مبتلا به قوز قرنیه با میانگین سنی ۲۹/۸۳ سال و محدوده سنی ۲۵-۳۵ سال مورد بررسی قرار گرفت که ۱۷ نفر از



شکل ۲: مقایسه تغییرات حدت بینایی اصلاح شده در گذر زمان

بحث و نتیجه گیری

با وجود پیشرفت‌های اخیر، درمان قوز قرنیه هنوز به عنوان یک چالش محسوب می‌شود. درمان‌هایی مانند عینک و لنزهای تماسی اگرچه برای بسیاری از موارد خفیف استفاده می‌گردد، اما هنوز بسیاری از بیماران با این روش‌ها به دید مناسبی دست پیدا نمی‌کنند و یا تحمل استفاده از آن‌ها را ندارند که تأثیر منفی در کیفیت زندگی افراد دارد و به دنبال روشی جهت بهبود بهتر بینایی خود هستند.

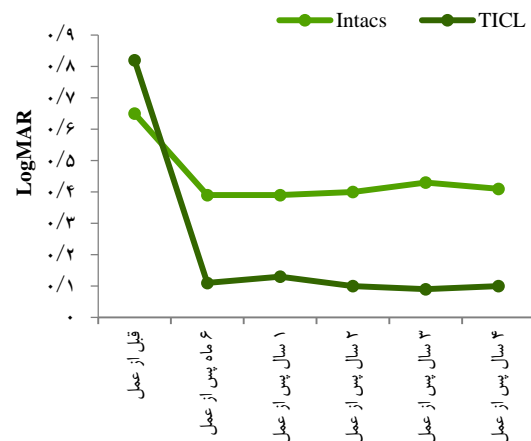


شکل ۳: مقایسه تغییرات حدت بینایی اصلاح شده در گذر زمان

بسیاری از بیمارانی که با روش‌های غیر جراحی مشکل بینایی آن‌ها برطرف نگردیده است را می‌توان با روش‌هایی مانند کارگذاری لنزهای TICL و Intacs® درمان کرد تا از پیوند قرنیه جلوگیری شود یا حداقل این عمل در آن‌ها به تعویق بیفتد.

در گروه TICL، میانگین انکساری قبل از کارگذاری لنز ۸/۵۶- دیوپتر بود که بعد از چهار سال به ۰/۷۳ دیوپتر تغییر یافت. همچنین، میانگین آستیگمات قبل از عمل از ۴/۸۳- دیوپتر به ۱/۰۰- دیوپتر کاهش پیدا کرد. در گروه Intacs®، میانگین انکساری از ۵/۶۷- دیوپتر به ۳/۱۵- دیوپتر و آستیگماتیسیم از ۶/۲۵- به ۴/۹۸- دیوپتر رسید. از آزمون Paired t جهت سنجش تفاوت‌های قبل و بعد از کاشت با در نظر گرفتن نامساوی بودن واریانس دو گروه استفاده شد. پس از گذشت ۱ سال از کاشت، در گروه Intacs®، تفاوت معنی‌داری میان حدت بینایی اصلاح نشده قبل و بعد وجود داشت. در سایر موارد، اثرات معنی‌داری ناشی از کاشت ایمپلنت در هر دو گروه مشاهده گردید. برای سنجش تفاوت میانگین‌ها در دو گروه Intacs® or Intracorneal Ring Segments (ICRS) و ICL از آزمون Independent t استفاده شد.

تغییرات متغیرها طی زمان برای هر دو گروه در شکل‌های ۱ تا ۴ نشان داده شده است.



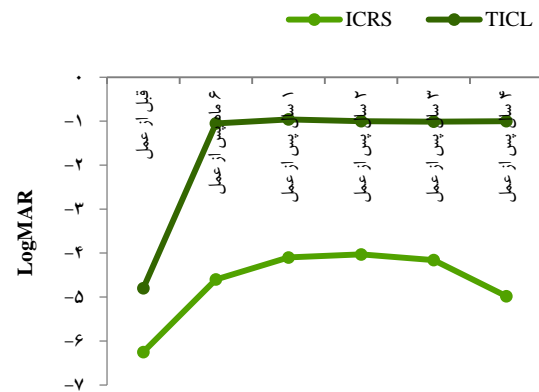
شکل ۴: مقایسه تغییرات حدت بینایی اصلاح نشده در گذر زمان

در جداول ۲ و ۳ مقادیر مربوط به ابرومتري کوما (Coma)، ترفویل (Trefoil) و کروی (Spherical) در سطح قرنیه‌ای، داخلی و کلی چشم در دو گروه Intacs® و TICL در زمان‌های قبل و همچنین، ۶ ماه، ۱، ۲، ۳ و ۴ سال پس از عمل ارایه شده است.

جدول ۲: مقادیر ابرومتري در گروه Intacs*

P	گروه Intacs*					متغير		
	پس از عمل						قبل از عمل	
	سال ۴	سال ۳	سال ۲	سال ۱	۶ ماه			
< ۰/۰۱۰	۱/۲۹ ± ۰/۲۷	۱/۲۸ ± ۰/۲۶	۱/۲۸ ± ۰/۲۷	۱/۲۶ ± ۰/۲۹	۱/۲۱ ± ۰/۲۷	۱/۷۰ ± ۰/۳۵	کوما	سطح قرنيه‌ای
۰/۵۱۰	۲/۲۷ ± ۰/۷۵	۲/۲۷ ± ۰/۷۷	۲/۲۷ ± ۰/۷۴	۲/۲۷ ± ۰/۷۶	۲/۲۷ ± ۰/۷۵	۲/۲۷ ± ۰/۷۴	کروی	(میانگين ± انحراف
۰/۲۶۰	۰/۴۳ ± ۰/۱۸	۰/۴۲ ± ۰/۱۸	۰/۴۳ ± ۰/۱۸	۰/۴۳ ± ۰/۱۸	۰/۴۳ ± ۰/۱۷	۰/۴۴ ± ۰/۱۹	ترفويل	(معيار)
۰/۱۱۰	۰/۹۷ ± ۰/۲۳	۰/۹۶ ± ۰/۲۳	۰/۹۳ ± ۰/۱۸	۰/۹۳ ± ۰/۱۸	۰/۹۰ ± ۰/۱۳	۰/۹۲ ± ۰/۱۴	کوما	سطح داخلی
۰/۹۹۰	۱/۹۰ ± ۰/۵۶	۱/۹۱ ± ۰/۵۵	۱/۹۱ ± ۰/۵۹	۱/۹۱ ± ۰/۶۱	۱/۹۱ ± ۰/۶۱	۱/۹۰ ± ۰/۶۳	کروی	(میانگين ± انحراف
۰/۰۱۴	۰/۳۴ ± ۰/۱۳	۰/۳۳ ± ۰/۱۳	۰/۳۲ ± ۰/۱۳	۰/۳۲ ± ۰/۱۳	۰/۳۳ ± ۰/۱۴	۰/۴۳ ± ۰/۲۵	ترفويل	(معيار)
< ۰/۰۱۰	۲۶/۱ ± ۰/۲۴	۳۱/۱ ± ۰/۲۵	۱/۳۸ ± ۰/۲۶	۱/۲۷ ± ۰/۲۵	۱/۰۵ ± ۰/۱۷	۱/۴۲ ± ۰/۲۸	کوما	کلی (میانگين ±
۰/۲۷۰	۲/۱۸ ± ۰/۵۷	۲/۲۱ ± ۰/۵۴	۲/۲۱ ± ۰/۵۴	۲/۲۲ ± ۰/۶۲	۲/۱۳ ± ۰/۶۹	۲/۶۲ ± ۰/۵۸	کروی	انحراف معيار)
۰/۵۹۰	۰/۴۰ ± ۰/۱۹	۰/۴۱ ± ۰/۱۹	۰/۴۲ ± ۰/۱۹	۰/۴۲ ± ۰/۲۰	۰/۴۰ ± ۰/۲۰	۰/۴۳ ± ۰/۲۰	ترفويل	

می‌باشد؛ البته تحقیقاتی هم وجود دارد که از لنزهای TICL در بیمارانی که پیش‌تر در قرنيه آن‌ها Intacs® کار گذاشته شده بود، استفاده گردیده است. پژوهش حاضر که در مقایسه با سایر بررسی‌ها یک مطالعه به نسبت درازمدت‌تری بود، نشان داد که Intacs® باعث ایجاد بهبودی قابل توجه در حدت بینایی، عیوب انکساری و نظم توپوگرافیک قرنيه و مسطح شدن قسمت مرکزی قرنيه می‌شود. باتوجه به جدول ۱، حدت بینایی بدون اصلاح و با اصلاح بعد از کارگذاری نسبت به قبل از آن تغییر معنی‌داری پیدا کرد که می‌تواند تأثیر Intacs® را در بهبود بینایی مانند سایر تحقیقات قبلی نشان دهد.



شکل ۴: مقایسه تغییرات آستیگماتیسم در گذر زمان

بر اساس جستجوی انجام شده، پژوهش حاضر اولین مطالعه مقایسه نتایج بین این دو مدل ایمپلنت

جدول ۲: مقادیر ابرومتري در گروه Toric implantable collamer lens (TICL)

P	P	گروه TICL					متغير		
		بعد از عمل						قبل از عمل	
		سال ۴	سال ۳	سال ۲	سال ۱	۶ ماه			
۰/۷۶	۰/۹۳	۱/۳۴ ± ۰/۲۹	۱/۳۱ ± ۰/۳۰	۱/۲۹ ± ۰/۳۱	۱/۳۲ ± ۰/۳۳	۱/۳۱ ± ۰/۲۸	۱/۳۱ ± ۰/۲۸	کوما	سطح قرنيه‌ای
< ۰/۰۱	۰/۸۰	۲/۳۷ ± ۰/۹۴	۲/۳۶ ± ۰/۹۴	۲/۳۲ ± ۰/۹۷	۲/۳۴ ± ۱/۰۳	۲/۳۴ ± ۱/۰۴	۲/۳۴ ± ۱/۰۴	کروی	(میانگين ± انحراف
< ۰/۱۱	< ۰/۲۱	۰/۳۹ ± ۰/۱۵	۰/۳۹ ± ۰/۱۵	۰/۴۰ ± ۰/۱۴	۰/۴۱ ± ۰/۱۴	۰/۴۲ ± ۰/۱۵	۰/۴۲ ± ۰/۱۵	ترفويل	(معيار)
۰/۳۴	۰/۹۱	۰/۹۰ ± ۰/۱۸	۰/۹۴ ± ۰/۱۶	۰/۹۲ ± ۰/۱۴	۰/۹۱ ± ۰/۱۱	۰/۹۰ ± ۰/۱۸	۰/۹۰ ± ۰/۱۸	کوما	سطح داخلی (میانگين
۰/۹۹	۰/۹۹	۱/۹۰ ± ۰/۸۷	۱/۹۰ ± ۰/۷۵	۱/۹۱ ± ۰/۸۳	۱/۹۰ ± ۰/۸۵	۱/۹۰ ± ۰/۸۷	۱/۹۰ ± ۰/۸۷	کروی	(± انحراف معيار)
۰/۷۴	۰/۰۳	۰/۳۴ ± ۰/۱۱	۰/۳۴ ± ۰/۱۱	۰/۳۵ ± ۰/۱۲	۰/۴۰ ± ۰/۱۰	۰/۳۴ ± ۰/۱۱	۰/۳۴ ± ۰/۱۱	ترفويل	
۰/۰۲	۰/۱۷	۱/۱۳ ± ۰/۱۲	۱/۱۳ ± ۰/۱۲	۱/۱۵ ± ۰/۱۸	۱/۱۶ ± ۰/۲۰	۱/۱۰ ± ۰/۱۸	۱/۱۰ ± ۰/۱۸	کوما	کلی (میانگين ±
۰/۴۰	۰/۵۲	۲/۲۷ ± ۱/۰۳	۲/۲۳ ± ۱/۰۳	۲/۲۹ ± ۱/۰۴	۲/۲۷ ± ۱/۰۵	۲/۲۸ ± ۱/۰۵	۲/۲۸ ± ۱/۰۵	کروی	انحراف معيار)
> ۰/۹۹	۰/۹۸	۰/۴۱ ± ۰/۱۲	۰/۴۱ ± ۰/۱۲	۰/۴۲ ± ۰/۱۲	۰/۴۲ ± ۰/۱۱	۰/۴۱ ± ۰/۱۳	۰/۴۱ ± ۰/۱۳	ترفويل	

TICL: Toric implantable collamer lens

*مقایسه مقادیر اثربخشی دو گروه (Intacs® و TICL)

آن، پیشرفت نکردن بیماری باشد و نشان دهنده باثبات بودن نتایج این کارگذاری است که پژوهش‌های گذشته هم این ثبات را نشان داده‌اند (۲۶، ۲۵).

جنسیت هیچ‌گونه تأثیر معنی‌داری در نتایج نداشت. در بررسی‌های ابرومتري، تغییرات معنی‌داری قبل و پس از جراحی مشاهده نشد. به نظر می‌رسد که چون قرنیه دستخوش تغییر نشده است، در جریان جراحی، به طور معمول ابرومتري‌ها تغییر معنی‌داری را نشان نمی‌دهد. شاید دلیل کیفیت دید خوب این لنزها، از بین رفتن اثر کوچک‌کنندگی (Minification effect) عدسی مقعر عینک اصلاح‌کننده در این بیماران و نزدیک بودن به نقطه نودال باشد (۲۷، ۲۵). در پیگیری‌های منظم انجام شده پس از کارگذاری لنز، هیچ‌گونه افزایش فشار چشم، آب مروارید و چرخش لنز مشاهده نشد که بیانگر بی‌خطر بودن این لنزها می‌باشد؛ البته در مطالعات گذشته، ثبات، بی‌خطر بودن، قابل پیش‌بینی و مؤثر بودن تأیید شده است (۲۵) که با یافته‌های پژوهش حاضر همخوانی داشت و می‌توان از لنزهای TICL به عنوان درمان کارآمدی جهت قوز قرنیه استفاده نمود.

در مطالعه حاضر، در هر دو نوع ایمپلنت، دید بدون اصلاح و دید با اصلاح نسبت به قبل از جراحی بهبود یافت، اما این بهبود دید در هر دو گروه مطالعه مشابه نبود و دو گروه تفاوت معنی‌داری با یکدیگر داشتند و تأثیر روش TICL بیشتر بود. علت این تفاوت، قابل پیش‌بینی بودن TICL به علت افزایش دقت محاسبه قدرت لنز می‌باشد که از نظر حدت بینایی تفاوت معنی‌داری بین گروه‌ها ایجاد نمود. با توجه به نتایج ابرومتري، لنز TICL بی‌تأثیر بود، اما Intacs® خطای کوما را کاهش می‌دهد و می‌تواند بر کیفیت بینایی تأثیر داشته باشد، اما در تحقیق حاضر تست‌های مربوط به کیفیت همچون کنتراست سنسیتیویتی مورد بررسی قرار نگرفت. با توجه به

همچنین، ثبات تقریبی عیوب انکساری و دید در دوره‌های مختلف پیگیری بیانگر ثبات کلی این رینگ‌ها می‌باشد که سایر پژوهش‌ها (۱۶، ۱۴، ۱۲) نیز این یافته را تأیید کرده‌اند.

نتایج ابرومتري بهبود معنی‌دار خطای کوما را نشان داد، اما در سایر نتایج تغییر معنی‌داری مشاهده نشد؛ البته به دلیل نوع رینگ‌ها و نوع دستگاه اندازه‌گیری، تفاوت‌هایی در نتایج مطالعات مختلف (۱۷-۱۲) مشاهده می‌گردد که در تحقیق حاضر اثربخشی و تفاوت Intacs® با TICL مد نظر بود. در پژوهش حاضر، عوارض احتمالی مانند سوراخ‌شدگی قرنیه، نقص اپیتلیالی، عارضه کراتیت عفونی سطحی و یا جاسازی نامتقارن یا نامنظم قطعه قرنیه‌ها، ادم استروما در اطراف برش، برش به سمت محور مرکزی بینایی یا لیمبوس و بازشدگی مداوم محل برش (۲۲-۱۸) مشاهده نشد. نتایج بررسی حاضر و مطالعات گذشته نشان داد که Intacs® روش خوبی جهت درمان قوز قرنیه می‌باشد، اما تفاوت معنی‌داری با روش TICL دارد و تحقیقی مبنی بر مقایسه این دو ایمپلنت وجود نداشت و مطالعه حاضر، اولین پژوهش در این زمینه محسوب می‌گردد. ترکیب لنزهای TICL و Intacs® در برخی موارد می‌تواند درمان خوب، مؤثر و با ثباتی برای بیماران مبتلا به قوز قرنیه باشد (۲۳).

بعد از کارگذاری TICL در مطالعه حاضر، دید بدون اصلاح و دید با اصلاح هر دو به صورت معنی‌داری بهبود یافت (جدول ۱) و تا حدودی همه بیماران که تحت این جراحی قرار گرفته بودند، رضایت کاملی داشتند. به نظر می‌رسد که این افزایش دید بر روی کیفیت زندگی بیماران تأثیر زیادی داشته است. تحقیقات گذشته که بر روی این لنزها در بیماران مبتلا به قوز قرنیه صورت گرفته است (۲۴)، با نتایج پژوهش حاضر مطابقت داشت. در پیگیری‌های انجام شده پس از جراحی، تغییر معنی‌داری در عیوب انکساری و دید بیماران مشاهده نشد که شاید دلیل

تست‌های کامل‌تری مانند کانتراست سنسیتیویتی، Modulation Transfer Function و Defocus curves (MTF) نیز برای به دست آوردن نتایج بهتر و قابل استنادتر استفاده شود. بر اساس نتایج بررسی حاضر و تحقیقات قبلی، به جراحان پیشنهاد می‌گردد تا از لنزهای TICL در بیماران که شرایط این جراحی را دارند، استفاده نمایند.

تشکر و قدردانی

بدین‌وسیله از بیمارستان فوق تخصصی چشم نگاه به جهت در دسترس قرار دادن پرونده‌های بیماران تشکر و قدردانی به عمل می‌آید. همچنین، از آقایان عرفان رنجوری و بهزاد سنگین‌آبادی سپاسگزاری می‌گردد.

References

- Rabinowitz YS. Keratoconus. *Surv Ophthalmol* 1998; 42(4): 297-319.
- Romero-Jimenez M, Santodomingo-Rubido J, Wolffsohn JS. Keratoconus: A review. *Cont Lens Anterior Eye* 2010; 33(4): 157-66.
- Jaimes M, Ramirez-Miranda A, Graue-Hernandez EO, Navas A. Keratoconus therapeutics advances. *World J Ophthalmol* 2013; 3(3): 20-31.
- Jhanji V, Sharma N, Vajpayee RB. Management of keratoconus: Current scenario. *Br J Ophthalmol* 2011; 95(8): 1044-50.
- Marsack JD, Parker KE, Applegate RA. Performance of wavefront-guided soft lenses in three keratoconus subjects. *Optom Vis Sci* 2008; 85(12): E1172-E1178.
- Reeves SW, Stinnett S, Adelman RA, Afshari NA. Risk factors for progression to penetrating keratoplasty in patients with keratoconus. *Am J Ophthalmol* 2005; 140(4): 607-11.
- Lim L, Pesudovs K, Coster DJ. Penetrating keratoplasty for keratoconus: Visual outcome and success. *Ophthalmology* 2000; 107(6): 1125-31.
- Porter J, Guirao A, Cox IG, Williams DR. Monochromatic aberrations of the human eye in a large population. *J Opt Soc Am A Opt Image Sci Vis* 2001; 18(8): 1793-803.
- Jafri B, Li X, Yang H, Rabinowitz YS. Higher order wavefront aberrations and topography in early and suspected keratoconus. *J Refract Surg* 2007; 23(8): 774-81.
- Schlegel Z, Lteif Y, Bains HS, Gatinel D. Total, corneal, and internal ocular optical aberrations in patients with keratoconus. *J Refract Surg* 2009; 25(10 Suppl): S951-S957.
- Alio JL, Pinero DP, Aleson A, Teus MA, Barraquer RI, Murta J, et al. Keratoconus-integrated characterization considering anterior corneal aberrations, internal astigmatism, and corneal biomechanics. *J Cataract Refract Surg* 2011; 37(3): 552-68.
- Alio JL, Vega-Estrada A, Esperanza S, Barraquer RI, Teus MA, Murta J. Intrastromal corneal ring segments: How successful is the surgical treatment of keratoconus? *Middle East Afr J Ophthalmol* 2014; 21(1): 3-9.
- Perez-Merino P, Ortiz S, Alejandro-Alba N, de Castro A, Jimenez-Alfaro I, Marcos S. OCT-based Topography Corneal Aberrations And Ray Tracing Total Aberrations In Keratoconus Before And After Intracorneal Ring Treatment. *Invest Ophthalmol Vis Sci* 2012; 53(14): 97.
- Jabbarvand M, Salamatrad A, Hashemian H, Mazloumi M, Khodaparast M. Continuous intracorneal ring implantation for keratoconus using a femtosecond laser. *J Cataract Refract Surg* 2013; 39(7): 1081-7.
- Vega-Estrada A, Alio JL, Brenner LF, Burguera N. Outcomes of intrastromal corneal ring segments for treatment of keratoconus: Five-year follow-up analysis. *J Cataract Refract Surg* 2013; 39(8): 1234-40.
- Vega-Estrada A, Alio JL, Brenner LF, Javaloy J, Plaza Puche AB, Barraquer RI, et al. Outcome analysis of intracorneal ring segments for the treatment of keratoconus based on visual, refractive, and aberrometric impairment.

شکل‌های ۱-۳، از نظر ثبات و کاهش زیاد انکسار (آستیگماتیسم و اکی‌والان اسفر)، در گروه TICL نتایج بسیار بهتری به دست آمد. همچنین، با مقایسه نتایج Intacs® و TICL نتیجه‌گیری شد که استفاده از لنزهای TICL می‌تواند درمان کامل‌تر و ارجح‌تری نسبت به Intacs® باشد.

رینگ‌های داخل قرنیه‌ای ICRS و لنز TICL هر دو در بیماران مبتلا به قوز قرنیه مفید و کارآمد است، اما به نظر می‌رسد که لنز TICL دید بهتر و باثبات و نتایج بینایی قابل پیش‌بینی‌تری را ارائه می‌دهد. مطالعه حاضر از نوع گذشته‌نگر بود و در صورتی که به صورت آینده‌نگر انجام شود، شرایط بهتری فراهم می‌گردد. بهتر است در تحقیقات آینده از حجم نمونه بیشتر و

- Am J Ophthalmol 2013; 155(3): 575-84.
17. Alio JL, Pinero DP, Daxer A. Clinical outcomes after complete ring implantation in corneal ectasia using the femtosecond technology: A pilot study. *Ophthalmology* 2011; 118(7): 1282-90.
 18. Simoceli VP, Torquetti L, Simoceli RA, Ferrara P. Wavefront aberrations prior to and post-intrastromal corneal ring segment implantation in keratoconus. *J Emmetropia* 2013; 3: 139-44.
 19. Sansanayudh W, Bahar I, Kumar NL, Shehadeh-Mashour R, Ritenour R, Singal N, et al. Intrastromal corneal ring segment SK implantation for moderate to severe keratoconus. *J Cataract Refract Surg* 2010; 36(1): 110-3.
 20. Ha C, Choi SK, Lee DH, Kim JH. The clinical results of intrastromal corneal ring segment implantation using a femtosecond laser in keratectasia. *J Korean Ophthalmol Soc* 2010; 51(1): 1-7.
 21. Shabayek MH, Alio JL. Intrastromal corneal ring segment implantation by femtosecond laser for keratoconus correction. *Ophthalmology* 2007; 114(9): 1643-52.
 22. Antonios R, Dirani A, Fadlallah A, Chelala E, Hamade A, Cherfane C, et al. Safety and visual outcome of visian toric icl implantation after corneal collagen cross-linking in keratoconus: Up to 2 years of follow-up. *J Ophthalmol* 2015; 2015: 514834.
 23. Navas A, Tapia-Herrera G, Jaimes M, Graue-Hernandez EO, Gomez-Bastar A, Ramirez-Luquin T, et al. Implantable collamer lenses after intracorneal ring segments for keratoconus. *Int Ophthalmol* 2012; 32(5): 423-9.
 24. Shafik SM, El-Kateb M, El-Samadouny MA, Zaghoul H. Evaluation of a toric implantable collamer lens after corneal collagen crosslinking in treatment of early-stage keratoconus: 3-year follow-up. *Cornea* 2014; 33(5): 475-80.
 25. Doroodgar F, Niazi F, Sanginabadi A, Niazi S, Baradaran-Rafii A, Alinia C, et al. Comparative analysis of the visual performance after implantation of the toric implantable collamer lens in stable keratoconus: A 4-year follow-up after sequential procedure (CXL+TICL implantation). *BMJ Open Ophthalmol* 2017; 2(1): e000090.
 26. Kamiya K, Shimizu K, Kobashi H, Igarashi A, Komatsu M, Nakamura A, et al. Three-year follow-up of posterior chamber toric phakic intraocular lens implantation for the correction of high myopic astigmatism in eyes with keratoconus. *Br J Ophthalmol* 2015; 99(2): 177-83.
 27. Fadlallah A, Dirani A, El Rami H, Cherfane G, Jarade E. Safety and visual outcome of Visian toric ICL implantation after corneal collagen cross-linking in keratoconus. *J Refract Surg* 2013; 29(2): 84-9.

Comparison of Visual, Refractive and Aberrometric Outcomes of Intacs® Implant and Toric Implantable Collamer Lens (TICL) in Patients with Keratoconus: 4 Years Follow Up

Farideh Doroodgar¹, Mehrdad Esmaili², Shahrokh Ramin³, Azad Sanginabadi^{4*},
Feizollah Niazi⁵, Sana Niazi⁶, Cyrus Alinia⁷, Yaser Golestani⁸

Received: 22 Dec. 2016

Accepted: 1 May 2017

Published: 07 Oct. 2017

Original Article

Abstract

Background: To assess the efficacy and clinical outcomes following the use of toric implantable collamer lens (TICL) and Intacs® implant in patients with mild keratoconus.

Methods: This retrospective study evaluated 30 eyes of 30 patients with keratoconic and age of 25-35. These eyes were divided into group A (15 eyes), in which Visian Toric ICL™ was implanted, and group B (15 eyes), Intacs® implantation. The outcome and complications were evaluated. We assessed the visual, refractive, and aberrometric outcome in pre-operation and 6 month, and 1, 2, 3, and 4 year post-operation.

Results: There was significant difference in the mean uncorrected and best corrected distance visual acuities between the groups ($P < 0.01$). An uncorrected distance visual acuity of 20/30 or better was achieved in 85% of eyes in the TICL group, and 20% of eyes in the Intacs® group; visual acuity of 20/20 or better in was seen in 80% and 15%, respectively. Intacs® implant produced a significant decrease in corneal refractive spherical equivalent and coma aberration ($P < 0.01$).

Conclusion: Intacs® implant and TICL lens, both are useful, but it seems that the TICL is better and provides good visual and refractive outcomes; indicating that it is a more predictable procedure for refractive correction of keratoconus.

Keywords: Keratoconus, Lens implantation, Intraocular, Implantable contact lens, Aberrometry

Citation: Doroodgar F, Esmaili M, Ramin S, Sanginabadi A, Niazi F, Niazi S, et al. **Comparison of Visual, Refractive and Aberrometric Outcomes of Intacs® Implant and Toric Implantable Collamer Lens (TICL) in Patients with Keratoconus: 4 Years Follow Up.** Afzalipour J Clin Res 2017; 2(3-4): 89-97.

1- Ophthalmologist, Negah Eye Hospital , Tehran, Iran

2- MSc Student, Department of Ophthalmology, School of Rehabilitation, Shahid Beheshti University of Medical Sciences, Tehran, Iran

3- Assistant Professor, Department of Ophthalmology, School of Rehabilitation, Shahid Beheshti University of Medical Sciences, Tehran, Iran

4- Optometrist, Cohort Studies Center, Tehran University of Medical Sciences ,Tehran, Iran

5- Assistant Professor, Department Plastic Surgery, Modares Hospital, Shahid Beheshti University of Medical Sciences, Tehran, Iran

6- Medical Student, Modares Hospital, Shahid Beheshti University of Medical Sciences, Tehran, Iran

7- Assistant Professor, Department of Public Health, School of Public Health, Urmia University of Medical Sciences, Urmia, Iran

8- Department of Ophthalmology, School of Rehabilitation, Iran University of Medical Sciences, Tehran, Iran

Corresponding Author: Azad Sanginabadi

Email: sanginabadiazad@yahoo.com

Address: Cohort Study Center, Tehran University of Medical Sciences, Tehran, Iran **Tel:** +98 9393978364